DOI:10.13602/j.cnki.jcls.2022.03.14

· 临床实验研究 ·

TCIRG1 基因突变致婴儿恶性型骨硬化症的临床表现及家系分析*

尚丽娜[1],张欢欢[1],蒋益[2a],毛旭华[2b](1.宁夏吴忠市人民医院儿科,宁夏吴忠 751100;2.江苏大学附属宜兴医院 a.儿科,b.检验科,江苏无锡 214200)

摘要:目的　探讨 1 例骨硬化症患儿的临床特点及遗传学病因,提高临床医师对遗传性恶性骨硬化症的认识。**方法**　收集患儿及父母的外周血标本进行生化指标检测及基因组 DNA 抽提;应用全外显子组高通量测序技术进行基因检测,Sanger 测序进一步验证突变位点,并对数据进行分析;结合患儿病史及体征,分析其临床病理参数。**结果**　全外显子组测序结合 Sanger 测序验证发现患儿 *TCIRG1* 基因在 5 号外显子 C493_T494 存在 CT 二核苷酸纯合性插入,该 CT 二核苷酸插入导致 *TCIRG1* 发生移码突变。根据美国医学遗传学与基因组学学会(ACMG)及变异位点检测系统推测 *TCIRG1* 基因的 c.493_494dup 突变为致病突变,与常染色体隐性遗传疾病骨硬化症Ⅰ型(osteopetrosis, autosomal recessive Ⅰ)相关。**结论**　先证者 *TCIRG1* 基因的外显子发生变异,导致其患骨硬化症Ⅰ型常染色体隐性遗传疾病,该突变 c.493_494dup 是一种新型突变,患者突变位点的确认有助于患儿的疾病诊断及父母再生育指导。

关键词:骨硬化症;*TCIRG1* 基因;常染色体隐性遗传病

中图分类号:R446　　**文献标志码:**A

Clinical manifestations and family analysis of infant malignant osteosclerosis caused by mutation of *TCIRG1* gene

SHANG LiNa[1], *ZHANG Huanhuan*[1], *JIANG Yi*[2a], *MAO Xuhua*[2] (1. *Pediatric department, Ningxia Wuzhong Renmin Hospital, Wuzhong*, 751100, *NingXia*; 2. *a. Pediatric department, b. Department of Clinical Laboratory, Affiliated Yixing People Hospital of Jiangsu University, Wuxi* 214200, *JiangSu, China*)

Abstract: Objective　The clinical characteristics and genetic etiology of children in a family with osteosclerosis were analyzed by genetic testing to improve the understanding of clinicians on hereditary malignant osteosclerosis. **Methods**　The biochemical indexes and genes of the children in the family were detected, combined with the medical history of the children, and the clinical symptoms of the disease were summarized. Genomic DNA from peripheral blood of the children and their parents was extracted, and the whole-exome high-throughput sequencing was used for gene detection. Sanger sequencing was used to further verify the mutation sites, and the data were analyzed. **Results**　Whole exome sequencing combined with Sanger sequencing verified that the homozygous CT dinucleotide insertion of *TCIRG1* in exon 5 C493_T494, which is resulted in the code shift mutation of *TCIRG1*. According to the recommendations of the American Society of Medical Genetics and Genomics (ACMG) guidelines and the ClinGen Group of Experts on the application of the guidelines, it was suggested that the C.493_494DUP mutation of *TCIRG1* was a pathogenic mutation, which is related to the autosomal recessive genetic disease Osteopetrosis, autosomal recessive Ⅰ. **Conclusion**　The exon of the *TCIRG1* gene has been mutated, leading to the risk of bone sclerosis type Ⅰ autosomal recessive genetic disease, the mutation c.493_494dup is a new type of mutation. The dentification of mutations is helpful to the diagnosis of the disease of the child and the prenatal diagnosis of the parents when they give birth again, which is conducive to healthy birth and good care, improve the family happiness and reduce the social burden.

Key words: osteopetrosis; *TCIRG1* gene; autosomal recessive disease

骨硬化症(osteopetrosis)又称石骨症、大理石骨病等,是一种罕见的全身性骨结构发育异常的恶性遗传病,发病率约为 1/250 000[1]。破骨细胞功能异常或破骨细胞缺失是骨硬化症的主要诱因。由多种蛋白质聚合而成的液泡 ATP 酶(vacuolar ATP, V-ATP)在破骨细胞中发挥重要作用,该酶具有以下功能:催化 ATP 水解和传递质子,以及稳定细胞内外 pH 值。在目前已发现的十余种与骨硬化症相关的突变基因中以 *TCIRG1* 基因突变较为常见[2]。当 *TCIRG1* 基因发生突变时,其编码的 a3 亚

* **基金项目:**国家自然科学基金青年项目(81902148)。

作者简介:尚丽娜,1979 年生,女,副主任医师,大学本科,从事儿科临床研究工作。

通信作者:毛旭华,主管技师,硕士,E-mail: jsyxmao@163.com。

单元蛋白质功能出现异常,V-ATP 酶无法为破骨细胞的骨吸收功能提供酸性微环境[3]。本研究拟调查一骨硬化症家系的基因型,利用外显子组高通量测序技术确定患儿遗传学病因,提高临床医师对恶性骨硬化症遗传病的认识,以期指导孕妇的产前诊断,提升优生优育水平。

1　对象与方法

1.1　病历资料　患儿男性,年龄 8 个月,主因"发热 2 d,伴呻吟、气促半天"于 2021 年 3 月入住宁夏吴忠市人民医院普儿科,反复发热,热峰达38.9 ℃、呼吸50~60 次/分。门诊血常规示:白细胞 20.16×10^9/L,红细胞 3.92×10^{12}/L,血红蛋白 101 g/L,血小板74×10^9/L,中性粒细胞百分比 25%、淋巴细胞百分比 65%。体格检查示:前额突出,前囟膨隆,口唇发绀,双肺呼吸音粗,可闻及细湿性啰音,鼻翼煽动,三凹征阳性。腹部膨隆,肋右肋下 4 cm,质韧,脾脏肿大,左侧肋下 5 cm,质韧。实验室检查示:C 反应蛋白(CRP)14.8 mg/L;降钙素原 1.620 ng/mL(增高);血清钙 1.75 μmol/L(减低)。痰培养示:大肠埃希菌阳性,金黄色葡萄球菌阳性。药敏结果示:阿莫西林克拉维酸钾、头孢噻肟、头孢他啶、头孢曲松、万古霉素、头孢噻肟钠等敏感。影像学胸腹 X 片示:肋骨、锁骨、脊椎骨密度增高;两肺纹理增粗紊乱,心脏影增大、心胸比例 0.6。心脏彩超示:无异常。腹部彩超示:肝脏大、脾大。目前生长发育落后,至 1 岁 2 个月仍不能独立坐、爬、行走。根据患儿临床特点、影像学检查,诊断为骨硬化症,但患儿父母未表现出骨硬化症状。患儿在院期间经过鼻导管吸氧,监测血氧饱和度、头孢噻肟钠抗感染、乙酰半胱氨酸稀释痰液雾化吸入等治疗 5 d,复查血常规示:白细胞 14.1×10^9/L,红细胞 3.5×10^{12}/L,血红蛋白 98 g/L,血小板 70×10^9/L,降钙素原 0.7 ng/mL,体温下降咳嗽症状好转,炎症指标下降,家长签字后出院。

1.2　方法

1.2.1　主要仪器及试剂　GenElute™ 血液基因组 DNA 提取试剂盒(美国 Sigma 公司),PCR 扩增试剂 Phanta Max Super-Fidelity DNA 聚合酶(南京诺唯赞公司),DNA 胶回收试剂盒(美国 Axygen 公司),测序试剂盒 ABI BigDye Terminator v3.1(美国 ABI 公司)。NanoDrop 微量紫外分光光度计、PCR 扩增仪(美国 Thermo Science 公司),核酸电泳仪(美国 Bio-Rad 公司),ABI 3730XL 全自动测序仪(美国 ABI 公司)。

1.2.2　样本收集及 DNA 抽提　在患儿就诊时用含肝素钠抗凝剂的真空采血管对患儿及其双亲外周血样本进行采集,采血样体积为 3~5 mL。样本立即置于-80 ℃保存。按照 GenElute™ 血液基因组 DNA 试剂盒说明书进行 DNA 提取,采用 NanoDrop 微量紫外分光光度计对提取的 DNA 进行定量和纯度检测,取吸光度($A_{260\ nm}/A_{280\ nm}$)值为 1.7~1.8 的样本用于后续实验,置于-20 ℃保存。

1.2.3　突变位点检测　全外显子检测由北京贝瑞和康生物技术公司完成,采用高通量测序技术筛查医学上与外显子异常相关的 5 000 种疾病。利用该公司自主研发的"Verita Trekker"变异位点检测系统和"Enliven"变异位点注释解读系统对数据进行分析,按照遗传模式、发病年龄、人群频率、危害预测等指标对数据进行过滤,选择与表型相关且致病可能性较高的位点进行后续研究。根据美国医学遗传学与基因组学学会(ACMG)指南[4]及 ClinGen 序列变异解释(sequence variant interpretation, SVI)专家组对指南标准的应用建议[5-7]对突变位点分析。

1.2.4　Sanger 测序验证突变位点　Sanger 测序进一步验证患者及其父母基因组中致病位点,引物序列使用 Primer Premier 6.0 软件设计,并由苏州金唯智公司合成。序列覆盖 *TCIRG1* 基因(NC_000011.10)第 5 号外显子及其侧翼序列(*TCIRG1* 上游引物序列:5′-CTCCCACCCAGGCAGGAGACT-3′,下游引物序列:5′-GCTCAGCCTGGCCCAGCCCAG-3′)。使用 Phanta Max Super-Fidelity DNA 聚合酶对目标区域进行 PCR 扩增。PCR 扩增体系为 50 μL,包括:2× PCR mix 25 μL,10 μmol/L 上、下游引物各 2 μL,dNTP 2 μL,DNA 模板 1 μL,高保真酶 1 μL,ddH_2O 17 μL。PCR 循环参数:95 ℃ 5 min;95 ℃ 15 s,55 ℃ 15 s,72 ℃ 15 s;共 35 个循环;72 ℃ 5 min。PCR 产物经 20 g/L 琼脂糖凝胶电泳后使用 PCR 纯化试剂盒对产物进行纯化,后利用 ABI BigDye Terminator v3.1 试剂盒构建测序反应,使用 ABI 3730XL 全自动测序仪进行测序验证。

2　结果

2.1　先证者及其父母 *TCIRG1* 基因突变检测结果　全外显子组测序结果发现,患儿基因 *TCIRG1*(NM_006019.4)在外显子 5 位处存在 c.493_494dup 变异,且为纯合型,即在基因序列 493 和 494 位核苷酸序列 C 和 T 发生了重复性插入(图 1),而患儿父母为杂合型突变。

2.2　生物信息学蛋白质翻译预测结果　运用

DNAMAN 软件进行生物信息分析，发现该二核苷酸插入导致该基因编码的蛋白质发生移码突变，破坏了 164 位氨基酸后的读码框，且在 166 位处获得一终止密码子，从而使该蛋白质翻译提前终止，即 R166 * 变异（图 2）。该变异在 SNP 公共数据库中未见报道，在人群中不属于多态位点。ACMG 指南及 ClinGen 序列变异解释结果表明，突变所致移码突变使得该蛋白质翻译提前终止，导致蛋白质功能改变（极强致病性证据 PVS1）；该变异在神州基因组数据库、人群基因组突变频率数据库（gnomAD）、人类外显子数据库（ExAC）和参考人群千人基因组（1000G）中均没有发现（中等致病性证据 PM2）；受检者检出纯合型变异（支持致病性证据 PM3_Supporting）；经公共数据库查询，*TCIRG1* 基因（OMIM：604592）突变会导致患者发生常染色体隐性遗传疾病骨硬化病 Ⅰ 型（osteopetrosis, autosomal recessive Ⅰ, OMIM：259700），该疾病特征与本案例表型相符，但突变类型不一样。Sanger 法测序验证结果显示：受检者在 *TCIRG1* 基因上发生 c.493_494dup 纯合突变，其父亲和母亲均发生杂合突变，突变来源于父母，该家系图谱见图 3。

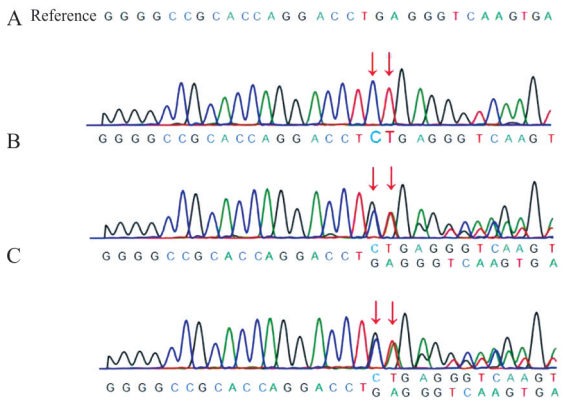

注：Reference，参考序列；A，先证者；B，先证者父亲；C，先证者母亲；箭头示 CT 插入突变。

图 1　先证者及其父母 *TCIRG1* 基因突变检测结果



注：A，参考序列；B，先证者 166 位氨基酸处产生终止密码子，提前终止翻译；蓝色方框，*TCIRG1* 基因 5 号外显子；蓝色箭头，5 号外显子部分核苷酸序列及氨基酸序列；红色方框，CT 插入突变；红色箭头，先证者在 5 号外显子处存在 c.493_494dup 变异。

图 2　TCIRG1 蛋白翻译信息

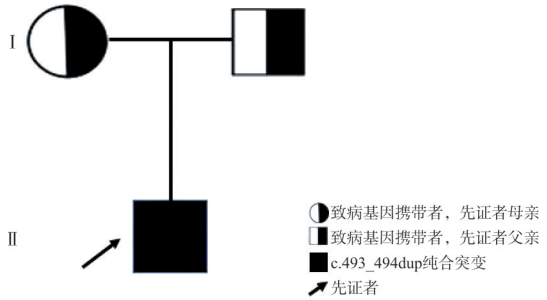

图 3　该患儿家系图

3　讨论

目前临床上骨硬化症发病率较低，根据其临床表现和遗传方式，主要分为 3 类，常染色体隐性（恶性）石骨症（autosomal recessive osteopetrosis, ARO）、X-连锁石骨症（X-linked osteopetrosis, XLO）、常染色体显性石骨症（autosomal dominant osteopetrosis, ADO）[8]。骨硬化症作为一种遗传性代谢性骨病，主要是由于破骨细胞数目减少或功能缺陷导致骨吸收障碍，进而引起骨密度的增加而致病，临床症状主要表现为：生长发育迟缓；骨折；颅底骨硬化导致的视神经受压、面部神经麻痹和听力下降；牙齿异常，出现牙瘤，增加下颌骨骨髓炎风险；低钙血症；甲状旁腺功能异常等，可严重影响患儿的身心健康。

至今为止至少发现 10 多个基因与 ARO 相关[9]。研究发现，在 *TCIRG1* 基因发生错义突变、微小错失或插入、无义突变、剪切位点突变、基因组缺失等时，会导致 ARO 发生[10]。*TCIRG1* 基因编码破骨细胞中 V-ATP 酶的 a3 亚单元，当 *TCIRG1* 基因发生缺陷时，a3 蛋白功能受损，V-ATP 酶转运氢离子的功能受到影响[11]，导致破骨细胞无法吸收骨组织，骨组织不能改建，骨髓腔消失，骨密度增加进而引发骨硬化症。近年来，除了 *TCIRG1* 基因的外显子检测外，*TCIRG1* 基因内含子与剪切位点的研究也逐渐成为热点。2009 年，有研究者对俄罗斯人

群进行基因测序分析[12],结果发现 *TCIRG1* 基因中有 1 个独特的剪切位点变异——c.807+5G>A,其导致部分内含子发生转录,最终导致 ARO 的发生。*TCIRG1* 基因突变与 ARO 密切相关,临床医师应了解 *TCIRG1* 基因的不同突变形式,提高对遗传性恶性骨硬化症的认识。

在本研究中,对先证者及其父母进行全外显子组测序[13],结果表明先证者的 *TCIRG1* 基因在外显子 5 位氨基酸处存在 c.493_494dup CT 二核苷酸纯合插入突变,经变异位点突变检测系统分析,该异常插入使得基因的蛋白质翻译发生移码突变而提前终止于 166 位氨基酸处,严重影响该基因的正常生理功能。该患儿在 5 个月时就表现出异常,发病时间也较同类患者更早。患儿反复出现呼吸道感染,累积肺炎病史 3 次,易合并呼吸衰竭,感染指标 PCT、CRP 增高,发病时体温持续高热(38.5 ~ 40 ℃)。病程中肝脾进行性肿大,血小板减少、贫血严重、血钙减低,运动落后仍不能独立坐及爬、行走,语言迟缓,与骨硬化症临床症状吻合。出院 5 个月后进行电话随访,患儿反复感染发热咳嗽,呼吸困难、意识障碍出现抽搐。由于 *TCIRG1* 突变所致的骨硬化症为常染色体隐性遗传病,患者该基因的 2 个等位基因均突变后才会发病,常为复合突变型,而本研究中的先证者是纯合突变型,较为少见,通过 Sanger 测序确认患儿的父母亲携带相同杂合子突变。随着二代测序技术在临床诊断中的广泛应用,对石骨症的基因诊断已初步成熟,但在产前诊断中采用基因检测方式的报道仍较少见。2015 年有学者发现了一恶性石骨症家系,并确定家系中患儿携带 *TCIRG1* 基因 c.242delC 和 c.1114C>T 复杂杂合性突变,患儿母亲再次怀孕,第 18 周进行基因产前诊断,确定为携带 c.1114C>T 突变的正常男婴[14]。本案例确认了家系中的致病基因及突变位点,若先证者父母有再生育意愿,可通过基因诊断方式进行孕期产前诊断,可有效避免骨硬化症患儿的出生。

综上所述,本研究证实 *TCIRG1* 基因的 c.493_494dup 突变是骨硬化症的 1 个新的突变位点,与常染色体隐性遗传疾病骨硬化症 Ⅰ 型相关。本研究将遗传学理论与精准医学技术相结合,研究分析了该类骨硬化症家系,探讨其致病机制,可提供更好的遗传咨询和生育指导,最大程度减轻患儿家庭痛苦,有利于提升国家优生优育水平做贡献。

4　参考文献

[1] Wu CC, Econs MJ, DiMeglio LA, *et al.* Diagnosis and management of osteopetrosis: consensus guidelines from the osteopetrosis working group[J]. J Clin Endocrinol Metab, 2017, 102(9): 3111-3123.

[2] 柯耀华, 章振林. 骨硬化症致病基因研究进展[J]. 中华骨质疏松和骨矿盐疾病杂志, 2010, 3(2): 122-127.

[3] Futai M, Sun-Wada GH, Wada Y, *et al.* Vacuolar-type ATPase: a proton pump to lysosomal trafficking[J]. Proc Jpn Acad Ser B Phys Biol Sci, 2019, 95(6): 261-277.

[4] Richards S, Aziz N, Bale S, *et al.* Standards and guidelines for the interpretation of sequence variants: a joint consensus recommendation of the American College of Medical Genetics and Genomics and the Association for Molecular Pathology[J]. Genet Med, 2015, 17(5): 405-424.

[5] Abou Tayoun AN, Pesaran T, DiStefano MT, *et al.* Recommendations for interpreting the loss of function PVS1 ACMG/AMP variant criterion[J]. Hum Mutat, 2018, 39(11): 1517-1524.

[6] Biesecker LG, Harrison SM, ClinGen Sequence Variant Interpretation Working Group. The ACMG/AMP reputable source criteria for the interpretation of sequence variants[J]. Genet Med, 2018, 20(12): 1687-1688.

[7] Ghosh R, Harrison SM, Rehm HL, *et al.* Updated recommendation for the benign stand-alone ACMG/AMP criterion[J]. Hum Mutat, 2018, 39(11): 1525-1530.

[8] 庞倩倩, 董进, 夏维波. 骨硬化症研究进展[J]. 中华骨质疏松和骨矿盐疾病杂志, 2014, 7(1): 82-90.

[9] 田园, 季卫锋, 朱周玮, 等. 石骨症发病机制及相关基因研究进展[J]. 中国中医骨伤科杂志, 2021, 29(6): 85-88.

[10] 欧明林, 薛雯, 邹同祥, 等. 应用全外显子组测序技术筛查罕见石骨症致病基因[J]. 国际检验医学杂志, 2018, 39(1): 10-13.

[11] Bronckers AL, Lyaruu DM, Bervoets TJ, *et al.* Murine ameloblasts are immunonegative for *TCIRG1*, the v-H-ATPase subunit essential for the osteoclast plasma proton pump[J]. Bone, 2012, 50(4): 901-908.

[12] Bliznetz EA, Tverskaya SM, Zinchenko RA, *et al.* Genetic analysis of autosomal recessive osteopetrosis in Chuvashiya: the unique splice site mutation in *TCIRG1* gene spread by the founder effect[J]. Eur J Hum Genet, 2009, 17(5): 664-672.

[13] 乔凤昌, 胡平, 林颖, 等. 全外显子测序产前诊断 walker-Warburg 综合征[J]. 临床检验杂志, 2018, 36(5): 321-323.

[14] Yuan P, Zeng Y, Zheng L, *et al.* Preimplantation genetic diagnosis of infantile malignant osteopetrosis in a Chinese family[J]. Zhonghua Yi Xue Yi Chuan Xue Za Zhi, 2015, 32(3): 307-311.

(**收稿日期**:2021-08-15)
(**本文编辑**:许晓蒙)